Your Logo Here

OPTOMETRISCHE UNTERSUCHUNG UND NETZHAUT-SCREENING

Centro Optico DEMO
C/ Las Palmas 11, 08195 Sant Cugat del Valles, Barcelona (ES)

Schneider , Hans
Mann, 44 Jahre, Kein Diabetes

Datum des Besuchs
17.01.2022

ERGEBNISSE UND BEOBACHTUNGEN

RECHTES AUGE		LINKES AUGE
-1.00	SPHÀRE	-2.00
-1.00	ZYLINDER	-1.50
90 °	ACHSE	90 °
0.50	ADDITION	--
1.00	VISUS	1.00
18 mmHg	I.O. DRUCK (12 bis 22 mmHg)	20 mmHg

GRUND DER UNTERSUCHUNG

Routinekontrolle

KRANKENGESCHICHTE

Raucher
Familiäre Vorbelastung von AMD
Refraktive Chirurgie BA
Netzhautablösung OD
Der Patient berichtet, dass er oft Kopfschmerzen hat.

OPHTHALMOLOGISCHE VORGESCHICHTE

Tränengasdefizit. Normales binokulares Sehen in der Ferne.
Wir stellten eine Refraktionsveränderung in Bezug auf seine Brille und einen Verlust der normalen Akkommodation aufgrund von Presbyopie fest.

TIPPS IHRES OPTIKERS

Überprüfung durch Alex Rodríguez García{RETINOLOGO} Lizenznummer 9.999

- Ernähren Sie sich ausgewogen mit vielen Vitaminen und Omega-3-Fettsäuren
- Überprüfen Sie jeden Monat die Sehstärke ihrer Augen unabhängig voneinander
- Besuchen Sie für Vorsorgeuntersuchungen regelmäßig Ihren Augenarzt und Ihren Augenoptiker
- Gehen Sie bei Beschwerden, Verzerrungen oder plötzlicher Trübung ihres Sehfeldes zum Augenarzt

Dieser Screeningtest hat seine Wirksamkeit bei der Früherkennung von Erkrankungen der zentralen Netzhaut wissenschaftlich bewiesen. Die Daten und Bilder wurden vom Internet aus der Ferne von dem behandelnden Arzt, der den Bericht unterschreibt, bewertet und erklärt, dass keine direkte Geschäftsbeziehung mit der anfragenden Stelle besteht. Dieser Test ist nicht als endgültige medizinische Diagnose oder Prognose der Behandlung gedacht, um Ihr Augenarzt zu sein, der die erforderlichen medizinischen Handlungen ausführt, um die Netzhautpathologie richtig zu diagnostizieren und zu behandeln.

opt retina

Your Logo Here

OPTOMETRISCHE UNTERSUCHUNG UND NETZHAUT-SCREENING

Centro Optico DEMO
C/ Las Palmas 11, 08195 Sant Cugat del Valles, Barcelona (ES)

Schneider , Hans 17.01.2022

NETZHAUTFOTOS/BILDER

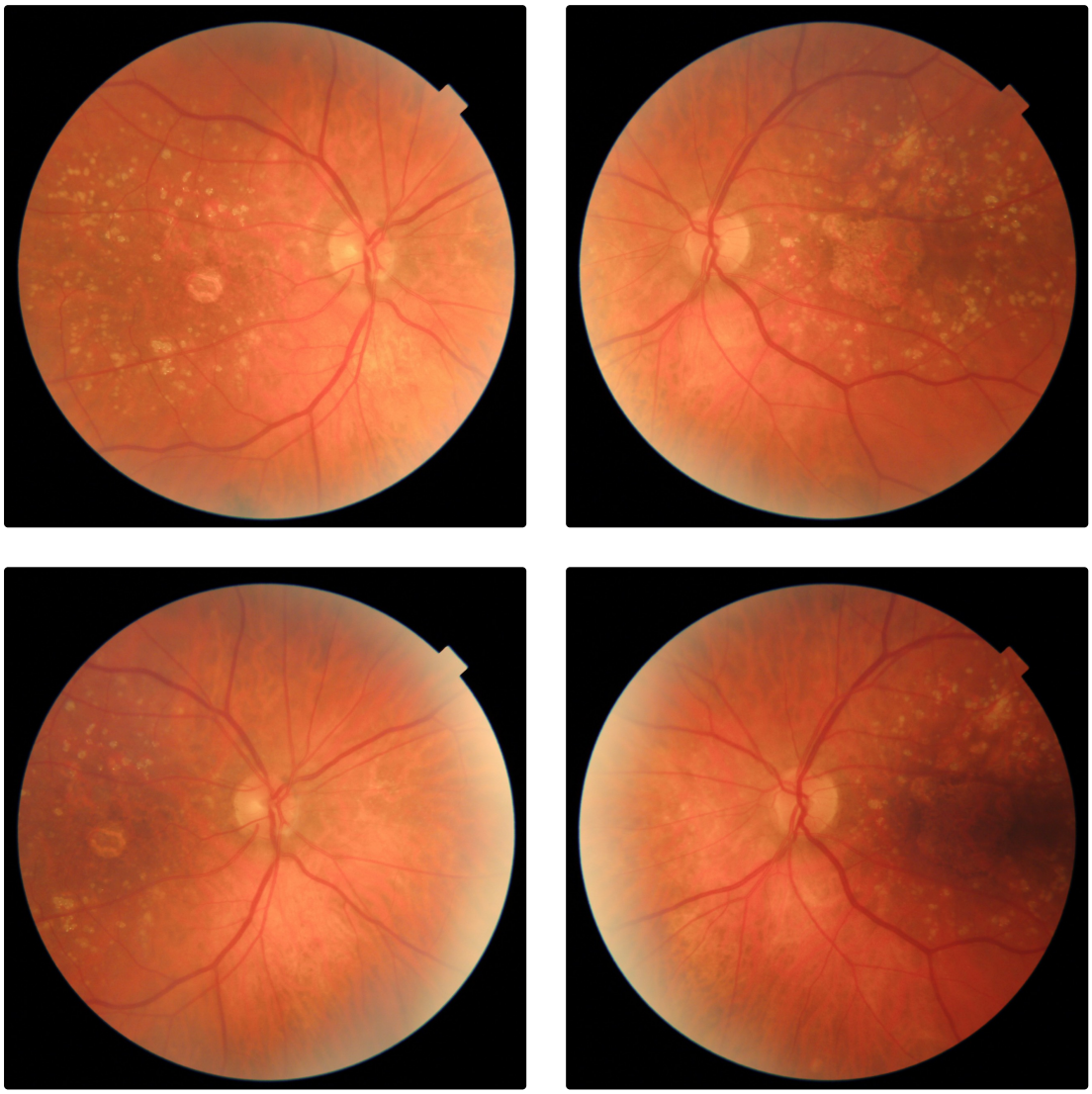

Fotos mit nicht-mydriatischer Kamera aufgenommen

Essilor Retina 800

Die Fotos werden in niedriger Auflösung gedruckt. Um die Fotos in hoher Auflösung zu betrachten, scannen Sie bitte den folgenden QR-Code ein oder geben Sie den beigefügten Link ein.

https://s.optretina.com/ray3Pk

PIN 1929

Dieser Screeningtest hat seine Wirksamkeit bei der Früherkennung von Erkrankungen der zentralen Netzhaut wissenschaftlich bewiesen. Die Daten und Bilder wurden vom Internet aus der Ferne von dem behandelnden Arzt, der den Bericht unterschreibt, bewertet und erklärt, dass keine direkte Geschäftsbeziehung mit der anfragenden Stelle besteht. Dieser Test ist nicht als endgültige medizinische Diagnose oder Prognose der Behandlung gedacht, um Ihr Augenarzt zu sein, der die erforderlichen medizinischen Handlungen ausführt, um die Netzhautpathologie richtig zu diagnostizieren und zu behandeln.

opt retina

OPTOMETRISCHE UNTERSUCHUNG UND NETZHAUT-SCREENING

Centro Optico DEMO
C/ Las Palmas 11, 08195 Sant Cugat del Valles, Barcelona (ES)

Schneider , Hans 2022-01-17

NÜTZLICHE TIPPS

Geben Sie diesen Bericht unbedingt Ihrem Augenarzt, Hausarzt, Kinderarzt oder Endokrinologen.

Denken Sie daran, kontinuierliche Prüfungen mit dem Amsler-Gitter durchzuführen. Fragen Sie Ihren Optiker, wie man Ihn durchführt.

Ermutigen Sie Familie und Freunde, Ihren eigenen Screeningbericht anzufordern.

Jeder sollte seine Netzhaut mindestens einmal im Jahr untersuchen lassen, insbesondere Raucher, Patienten mit einer familiären Vorgeschichte von Augenkrankheiten, Diabetiker und Menschen über 45 Jahren.

OPHTHALMOLOGISCHER BERICHT

BEFUND DER BILDER

Das Screening mit einer non-mydriatischen Kamera zeigt eine geographische Atrophie der Makula in beiden Augen. Sowohl die Papille des linken als auch des rechten Auges weist ein unauffälliges Erscheinungsbild auf. Beide sind vital, randscharf und physiologisch exkaviert. Es sind keine peripapillären Veränderungen sichtbar, die eine Erkrankung vermuten ließen. Die Blutgefäße sind normal in Form und Verlauf. Es zeigt sich ein regelrechtes Arterien/Venen-Verhältnis. Es besteht kein Anhalt für das Vorliegen von Blutungen, subretinaler Flüssigkeit oder Exsudaten. Die Aderhaut zeigt sich mit normalem Erscheinungsbild in beiden Augen.

KOMMENTARE

Die beschriebenen Veränderungen könnten mit einer trockenen altersbedingten Makuladegeneration in Zusammenhang stehen. Es lassen sich derzeit keine Anzeichen einer choroidalen Neovaskularisation feststellen.

EMPFEHLUNGEN

Wir empfehlen eine baldige Kontrolle durch Ihren Augenarzt zur Überprüfung Ihres Augenhintergrundes. Die Durchführung eines OCT-Scans könnte weitere Informationen über den Zustand der Netzhaut erbringen und ist daher ratsam. Auch wird eine Ernährungsergänzung mit Antioxidantien empfohlen. Die regelmäßige Durchführung eines Amsler-Gitter-Testes ist ratsam.

Dra. Oleñik
Fall 802223

WISSENSCHAFTLICHE GRUNDLAGE

Zapata MA, Arcos G, FonollosaA, AbraldesM, OleñikA, Gutierrez E, Garcia-ArumiJ. Telemedicine for a General Screening of Retinal Disease Using Nonmydriatic Fundus Cameras in Optometry Centers: Three-Year Results. TelemedJ E Health. 2016 May 26
Zimmer-GallerIE, Kimura AE, Gupta S. Diabetic retinopathy screening and the use of telemedicine. CurrOpinOphthalmol. 2015 May;26(3):167-72.
Li HK,etal; American Telemedicine Association Diabetic Retinopathy Telehealth Practice Recommendations Working Group. Telehealth practice recommendations for diabetic retinopathy, second edition. TelemedJ E Health. 2011 Dec;17(10):814-37.
Bruce BB, BiousseV, Newman NJ. Nonmydriatic ocular fundus photography in neurologic emergencies. JAMA Neurol. 2015 Apr;72(4):455-9.
De Bats F, VannierNitenbergC, FantinoB, Denis P, KodjikianL. Age-related macular degeneration screening using a nonmydriatic digital color fundus camera and telemedicine. Ophthalmologica. 2014;231(3):172-6

Die OPTretina-Plattform verfügt über die Qualitäts- und Sicherheitsgarantien, die die CE-Kennzeichnung für Medizinprodukte bietet.

Dieser Screeningtest hat seine Wirksamkeit bei der Früherkennung von Erkrankungen der zentralen Netzhaut wissenschaftlich bewiesen. Die Daten und Bilder wurden vom Internet aus der Ferne von dem behandelnden Arzt, der den Bericht unterschreibt, bewertet und erklärt, dass keine direkte Geschäftsbeziehung mit der anfragenden Stelle besteht. Dieser Test ist nicht als endgültige medizinische Diagnose oder Prognose der Behandlung gedacht, um Ihr Augenarzt zu sein, der die erforderlichen medizinischen Handlungen ausführt, um die Netzhautpathologie richtig zu diagnostizieren und zu behandeln.